

# Особенности ведения пациентов с COVID-19 и вторичным иммунодефицитом в реальной клинической практике

- Серета Виталий Петрович
- Тихонова Ксения Андреевна
- Мороз Ирина Сергеевна
- Туктаров Артур Марсович

## Резюме

Накопление клинического опыта ведения пациентов с COVID-19 на фоне приобретенных иммунодефицитных состояний представляет практический интерес.

**Цель** - описание особенностей клинического течения и тактики ведения иммунокомпрометированных пациентов с COVID-19 в реальной клинической практике.

**Материал и методы.** Представлены результаты динамического наблюдения и курации пациентов с COVID-19, развившейся на фоне вторичного иммунодефицита, обусловленного терапией ритуксимабом.

**Результаты.** Выявлены особенности течения инфекции COVID-19, заключающиеся в длительной персистенции вируса, перманентном рецидивировании заболевания (интоксикационный синдром, повреждение легких и положительные результаты исследования на РНК SARS-CoV-2), потребовавших удлинения курса противовирусного лечения. У пациентов выявлено отсутствие антител против SARS-CoV-2, возможно, обусловленное применением иммуносупрессивной терапии. Получен положительный эффект после применения тиксагевимаба+цилгавимаба в виде прекращения рецидивов заболевания.

**Заключение.** Полученные данные о более тяжелом, персистирующем и рецидивирующем течении COVID-19 могут оказать помощь в стратификации рисков и оценке прогноза, связанных с использованием ритуксимаба для лечения основного заболевания. Это может послужить основанием для изменения иммуносупрессивной терапии, проведения пролонгированных курсов противовирусной терапии и введения препарата тиксагевимаба+цилгавимаба в необходимых случаях. Требуется дальнейшие исследования.

**Ключевые слова:** COVID-19; вторичный иммунодефицит; длительная персистенция РНК SARS-CoV-2; ритуксимаб; тиксагевимаб/цилгавимаб

**Финансирование.** Исследование не имело спонсорской поддержки.

**Конфликт интересов.** Авторы заявляют об отсутствии конфликта интересов.

**Вклад авторов.** Концепция и дизайн статьи - Серeda В.П.; написание текста, сбор и обработка материала, обзор литературы - Тихонова К.А., Мороз И.С.; анализ материала - Туктаров А.М.; редактирование текста - Серeda В.П.

**Для цитирования:** Серeda В.П., Тихонова К.А., Мороз И.С., Туктаров А.М. Особенности ведения пациентов с COVID-19 и вторичным иммунодефицитом в реальной клинической практике // Инфекционные болезни: новости, мнения, обучение. 2023. Т. 12, № 3. С. 61-70. DOI: <https://doi.org/10.33029/2305-3496-2023-12-3-61-70>

За период пандемии COVID-19 накоплен опыт лечения больных коронавирусной инфекцией, регулярно обновлялись временные методические рекомендации по ее лечению и профилактике [1]. Однако особые сложности для курации представляют случаи течения COVID-19 у пациентов с врожденными и приобретенными иммунодефицитными состояниями.

В ряде работ сообщается о высокой вероятности персистенции вируса, реактивации или реинфекции SARS-CoV-2 у иммунокомпрометированных пациентов. М. Sevik и соавт. провели систематический обзор и метаанализ 79 исследований (5340 человек), полученные результаты позволяют считать, что у пациентов с инфекцией SARS-CoV-2 при поражении верхних отделов дыхательных путей может быть длительное выделение РНК (до 83 дней). В то же время обнаружить вирус с подтвержденной инфекционностью у пациентов с сохранной иммунной системой после 2 нед от начала заболевания не удалось [2].

В научной литературе имеются сообщения о возможности выделения SARS-CoV-2 у пациентов с вторичным иммунодефицитом в течение недель и даже месяцев с момента инфицирования. В ряде случаев у этих больных отмечали рецидив COVID-19. Причина, по которой пациенты с гематологическими злокачественными новообразованиями и системными заболеваниями особенно уязвимы к инфекции SARS-CoV-2, может быть связана с влиянием проводимой иммуносупрессивной терапии [3-6]. Длительная персистенция вируса и особенности течения инфекции, возможно, обусловлены дефектами иммунной системы [7-9].

Исследования когорты пациентов с рассеянным склерозом показали снижение скорости сероконверсии и нарастания уровня антител класса IgG к SARS-CoV-2 с истощением В-клеток на фоне иммуносупрессивной терапии по сравнению с применением препаратов других фармакологических групп и контрольными группами пациентов [10-13]. Наблюдавшийся сниженный ответ гуморального звена иммунитета объясняют фармакологическим действием этих препаратов, которые супрессируют субпопуляцию В-клеток, включая пре-В-клетки, наивные В-клетки и В-клетки памяти, экспрессирующие CD20 [14]. Имеются сведения об отсутствии или слабости иммунного ответа и отрицательных результатах серологических исследований у иммунокомпрометированных пациентов, получивших вакцинацию против COVID-19 [15-18].

В исследовании А. Vijenthira и соавт. был выполнен систематический обзор и проведен метаанализ данных 3377 пациентов с гемобластомами и COVID-19. Совокупный риск летального исхода у всех госпитализированных взрослых составил 34%. При этом в возрасте  $\geq 60$  лет риск смерти был значительно выше, чем у пациентов моложе 60 лет [относительный риск (ОР) 1,82; 95%

доверительный интервал (ДИ) 1,45-2,27; n=1169). Авторы проанализировали подгруппы пациентов с недавно проведенной системной противоопухолевой терапией, включающей цитотоксическую химиотерапию, иммунотерапию, применение таргетных агентов (19 исследований, 736 пациентов). Не было получено доказательств того, что недавно перенесенная системная противоопухолевая и цитотоксическая терапия могла приводить к статистически значимому повышению риска летального исхода по сравнению с группой пациентов без таковой. Более того, у пациентов, получающих иммуносупрессивную терапию, заболевание COVID-19 может иметь более легкую форму течения. Ряд авторов рекомендуют воздержаться или отложить прием иммуносупрессивной терапии, если позволяет течение основного заболевания или имеется в этом необходимость [20, 21].

Вместе с тем некоторые препараты для лечения COVID-19 используются в гематологии и ревматологии [19]. Ритуксимаб - один из наиболее часто используемых биологических препаратов при лечении системной красной волчанки и ряда гематологических заболеваний [22]. Он представляет собой моноклональное антитело, направленное против CD20, поверхностного антигена В-клеток. При индуцированном ритуксимабом истощении В-клеток продукция иммуноглобулинов (Ig) классов G и M и их уровни в сыворотке крови снижаются дозозависимым образом. Индуцированное ритуксимабом истощение В-клеток обычно приводит к недостаточному гуморальному ответу на вирусные инфекции [23]. Уровни антител класса IgG восстанавливаются в течение 1 года в большинстве случаев после прекращения терапии ритуксимабом. У пациентов, получающих данный препарат, уровень антител к SARS-CoV-2, как правило, ниже по сравнению с теми, кто прекратил его прием, или они отсутствуют [24, 25]. Терапия ритуксимабом связана с увеличением числа госпитализаций и неблагоприятными исходами у больных COVID-19 [26]. Наличие любого иммунодефицита (первичного или приобретенного) приводит к слабому гуморальному иммунному ответу на естественную инфекцию или вакцинацию, что способствует длительной персистенции возбудителя и рецидивам заболевания [27]. Безопасность применения ритуксимаба ранее уже вызывала озабоченность в связи с риском развития иммуносупрессии [28], в том числе при вирусных инфекциях (например, реактивация вируса гепатита В [29, 30], полиомавируса JC и цитомегаловируса [31]). Подавление иммунитета, обусловленное ритуксимабом, ассоциировано со снижением эффективности вакцинации, в том числе против гриппа [32, 33].

Таким образом, установлен факт влияния иммуносупрессивной терапии на течение COVID-19. При этом тактика ведения пациентов с новообразованиями и системными воспалительными заболеваниями различна и можно констатировать наличие недостаточного опыта курации таких больных. Накопление опыта ведения пациентов с персистенцией вируса SARS-CoV-2, обусловленной состоянием приобретенного иммунодефицита, представляет клинический интерес.

**Цель работы** - описание особенностей клинического течения и тактики ведения иммунокомпрометированных пациентов с COVID-19 в реальной клинической практике.

**Материал и методы**

Представлены результаты динамического наблюдения и курации пациентов с COVID-19 на фоне вторичного иммунодефицита, обусловленного терапией ритуксимабом основного заболевания. Наблюдение пациентов проведено в амбулаторном режиме.

В динамике проанализированы жалобы пациентов, результаты рутинных лабораторных исследований (клинический и биохимический анализы крови), определения SARS-CoV-2 методом полимеразной цепной реакции (ПЦР) в мазках со слизистой оболочки ротоглотки (анализатор PCR Real-Time CFX96, тест-система ОТ-ПЦР-PB-SARS-CoV-2, ООО "НПФ Синтол") с учетом изменений в проводимой терапии. Формирование иммунитета оценивали с помощью определения IgM и IgG к SARS-CoV-2 [анализатор Lazurite, тест-система количественное SARS-CoV-2 IgG (COVID-19), серия 5]. Инструментальные методы исследования: компьютерная томография (КТ) органов грудной клетки (ОГК) с целью оценки динамики патологического процесса в легких. От каждого пациента получено письменное добровольное информированное согласие на участие в исследовании.

## Результаты

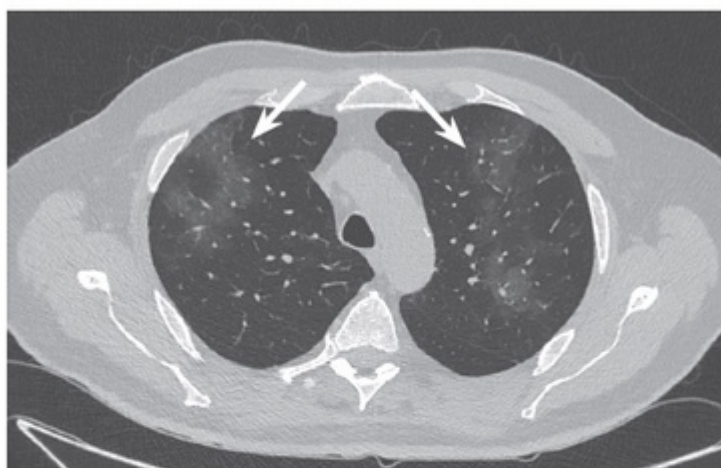В ООО "Мой медицинский центр" (Санкт-Петербург) проведено клиническое наблюдение пациентов, получавших иммуносупрессивную терапию и заболевших COVID-19.

Согласно анамнезу болезни, *пациент П.*, 76 лет, на протяжении многих лет страдает фолликулярной лимфомой, получает терапию бендамустином и ритуксимабом по назначению врача-гематолога. Из сопутствующих заболеваний выявлены генерализованный атеросклероз, ишемическая болезнь сердца, постинфарктный кардиосклероз (в 2016 г. проведены коронароангиография и стентирование), пароксизмальная фибрилляция предсердий. Гипертоническая болезнь III степени, на фоне терапии достигнута нормотензия. Риск сердечно-сосудистых осложнений 4 - очень высокий. Хроническая сердечная недостаточность II функционального класса. Дислипидемия 2а типа. Цереброваскулярная болезнь. Стенозирующий атеросклероз брахиоцефальных артерий (70% стеноз левой сонной артерии без явного прогрессирования, по данным на 2022 г.), правой общей сонной артерии до 38%. Сахарный диабет 2-го типа, целевой уровень гликированного гемоглобина <7%, фактический - 8,1% (по состоянию на сентябрь 2022 г.). Диабетическая полиневропатия нижних конечностей, нефропатия. Хроническая болезнь почек стадии 3А.

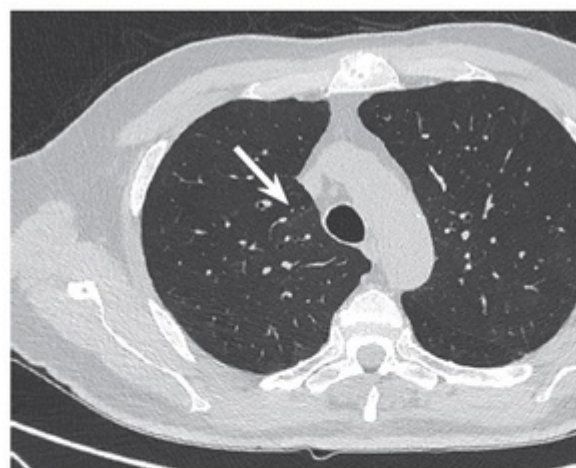
Впервые обратился к пульмонологу ООО "Мой медицинский центр" в августе 2022 г. с жалобами на постоянный кашель, возникший после введения ритуксимаба, назначенного в связи с выявлением очагово-инфильтративных изменений размером 38×47 мм в S<sub>2</sub> правого легкого с накоплением радиофармпрепарата при проведении позитронно-эмиссионной томографии (ПЭТ-КТ) в июне 2022 г. При проведении 02.08.2022 контрольной мультиспиральной компьютерной томографии (МСКТ) ОГК: КТ-признаки выраженного локального бронхоолита S<sub>2</sub> правого легкого, единичного гиперплазированного лимфатического узла средостения. В анализах от 03.08.2022 лейкопения 3,9×10<sup>9</sup>/л за счет лимфопении 0,9×10<sup>9</sup>/л, С-реактивный белок (СРБ) 5,9 мг/л, Т-SPOT - отрицательный. После назначенного курса антибактериальной терапии (левофлоксацин 500 мг по 1 таблетке 2 раза в сутки в течение 8 дней) кашель регрессировал.

На контрольной МСКТ ОГК (сентябрь 2022 г.) очаг бронхоолита в S<sub>2</sub> справа регрессировал, но сохранялись полисегментарные участки в виде "матового стекла". Было предположено развитие пульмонита на фоне приема ритуксимаба. Учитывая хорошее самочувствие пациента и отсутствие жалоб, рекомендовано наблюдение в динамике.

В октябре 2022 г. после очередного введения ритуксимаба появилась лихорадка до 38 °С, а при контрольной КТ ОГК от 20.10.2022 выявлен полный регресс инфильтрата/очага бронхоолита в S<sub>2</sub> правого легкого и появление диффузных полисегментарных изменений по типу "матового стекла" в верхних долях обоих легких, сохранялось снижение пневматизации в нижних отделах обоих легких (выявленные изменения представлены на рис. 1).



**Рис. 1.** Результат компьютерной томографии органов грудной клетки пациента П. от 20.10.2022: двусторонние полисегментарные интерстициальные изменения (отмечены стрелками)



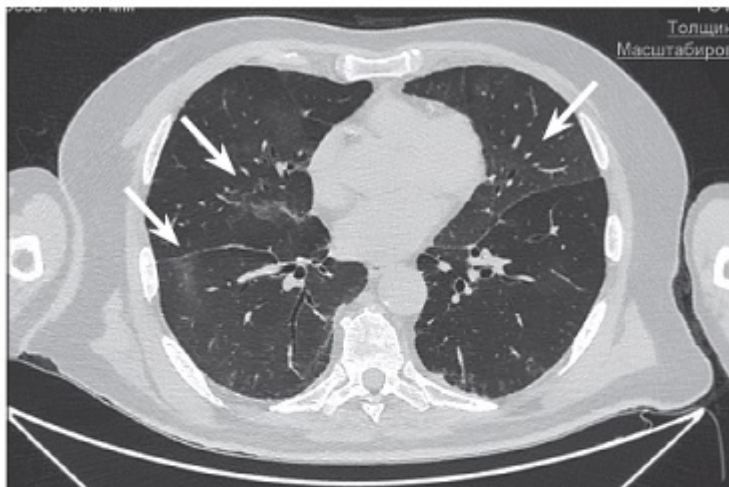
**Рис. 2.** Результат компьютерной томографии органов грудной клетки пациента П. от 07.11.2022: отчетливая динамика – регресс интерстициальных изменений (отмечен стрелкой)

Возникло подозрение на развитие инфекционного процесса COVID-19, проведена дифференциальная диагностика с пульмонитом на фоне приема ритуксимаба.

В клиническом анализе крови лейкоцитарная формула в пределах нормы, увеличение СРБ до 50 мг/л, D-димера до 0,46 мкг/мл. Результат исследования на SARS-CoV-2 методом ПЦР от 21.10.2022 положительный. Назначен фавипиравир (по 1600 мг 2 раза в сутки в 1-й день, далее по 600 мг 2 раза в сутки со 2-го по 10-й день), на фоне приема которого исчезла лихорадка, результат исследования на SARS-CoV-2 от 05.11.2022 - отрицательный. КТ ОГК от 07.11.2022: отчетливая положительная динамика, регресс интерстициальных изменений справа (остаточные изменения в виде "матового стекла" в верхних отделах левого легкого, рис. 2).

В декабре 2022 г. вновь появился субфебрилитет, временами отмечались эпизоды повышения температуры тела до фебрильных значений. При аускультации крепитация в средних отделах обоих легких. На КТ ОГК от 20.12.2022 выявлено увеличение размеров интерстициальных изменений в обоих легких, что было расценено как высокая вероятность развития пневмонии, ассоциированной с COVID-19, КТ-1 - 15% (рис. 3). Результат бактериологического посева крови: роста микроорганизмов не обнаружено. Дифференциальную

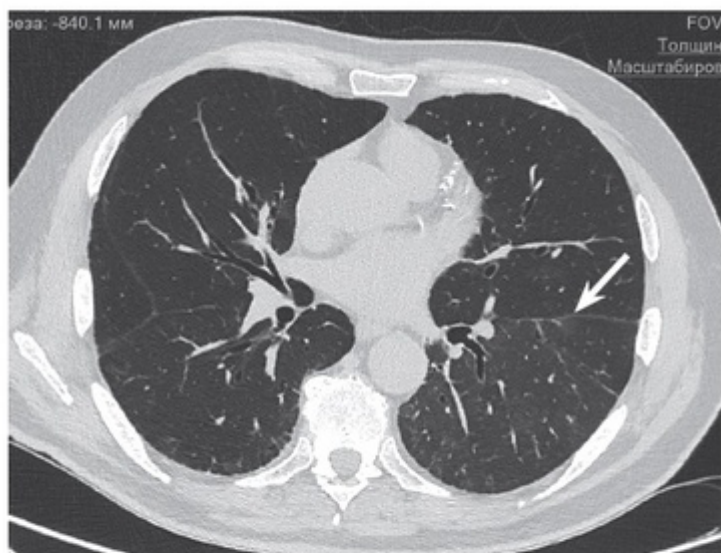
диагностику проводили с рецидивом COVID-19, пневмоцистозом и гиперчувствительным пневмонитом. Результат исследования на SARS-CoV-2 от 21.12.2022 методом ПЦР положительный.



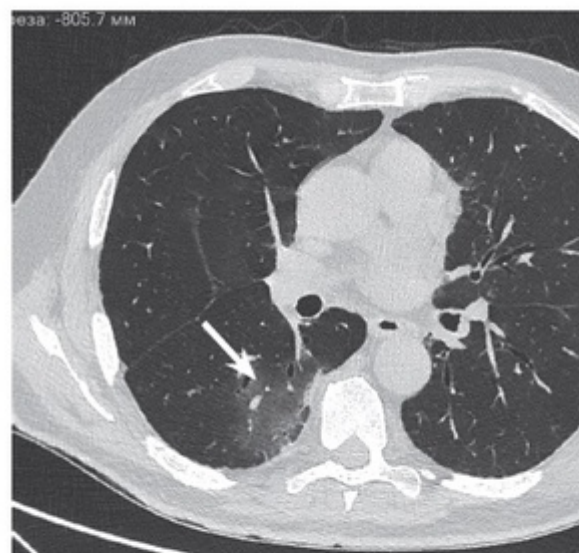
**Рис. 3.** Результат компьютерной томографии органов грудной клетки пациента П. от 20.12.2022: увеличение размера интерстициальных изменений в обоих легких (отмечено стрелками)

Проведен курс молнупиравира (800 мг 2 раза в сутки в течение 5 дней) с хорошим клиническим эффектом. Учитывая непрерывное рецидивирование бактериальных и вирусных инфекций, по согласованию с гематологом было принято решение о временной отмене ритуксимаба. На этом фоне достигнуто клиническое улучшение - стойкое отсутствие лихорадки в течение 3 мес; на контрольной КТ ОГК от 02.03.2023 (рис. 4) - минимальные остаточные изменения перенесенной пневмонии; фиброзоподобные тяжистые и ретикулярные уплотнения в нижних отделах легких (D >S); в сравнении с КТ-данными от 20.12.2022 (рис. 3) - основная часть интерстициальных уплотнений по типу "матового стекла" разрешились, в нижней доле левого легкого изменения стали более обширными, но менее интенсивными.





**Рис. 4.** Результат компьютерной томографии органов грудной клетки пациента П. от 02.03.2023: частичный регресс интерстициальных изменений (отмечен стрелкой)



**Рис. 5.** Результат компьютерной томографии органов грудной клетки пациента П. от 05.04.2023: усиление интерстициальных изменений, преимущественно в нижней доле правого легкого (отмечено стрелкой)

В марте 2023 г. при очередной контрольной ПЭТ-КТ вновь выявлены изменения в виде "матового стекла" на фоне хорошего самочувствия и при полном метаболическом ответе со стороны лимфомы. С декабря 2022 г. после отмены ритуксимаб пациент не получал.

С середины марта 2023 г. вновь рецидив лихорадки, слабость, отсутствие эффекта от проведенной терапии (амоксциллин 875 мг/клавулановая кислота 125 мг по 1 таблетке 2 раза в сутки в течение 7 дней), инициированной пациентом самостоятельно.

КТ ОГК от 05.04.2023 выявила отрицательную динамику в виде увеличения интерстициальных изменений, преимущественно в нижних отделах правого легкого, размер которых был менее выражен в сравнении с декабрем 2022 г. (рис. 5); лейкоциты -  $6,7 \times 10^9/\text{л}$ , СОЭ 79 мм/ч, СРБ 28 мг/л, ферритин 747 нг/мл, снижение  $\gamma$ -глобулиновой фракции до 8,9% (6,1 г/л), D-димер 0,317 мкг/мл. Результат исследования на SARS-CoV-2 методом ПЦР положительный. Ситуацию расценили как рецидив COVID-19 на фоне развившегося стойкого вторичного иммунодефицита. Учитывая рецидив лихорадки после 5-дневного приема молнупиравира, прием молнупиравира продлили до 20 дней. В результате достигнута клиническая стабилизация, лихорадка прекратилась.

Исследование от 11.04.2023: СРБ - 6,6 мг/л, ферритин - 383 нг/мл. Антитела против SARS-CoV-2, несмотря на недавно перенесенные, лабораторно подтвержденные эпизоды COVID-19, не выявлены (результаты исследования на IgG и IgM отрицательные), что, по всей видимости, можно расценить как отсутствие формирования гуморального иммунного ответа. Было принято решение о назначении рекомбинантных человеческих моноклональных антител класса IgG1k (тиксагевимаб+цилгавимаб) против SARS-CoV-2, после введения которых (16.04.2023), вплоть до июля 2023 г., рецидивов COVID-19 не возникало. На фоне проведенного лечения РНК SARS-CoV-2 не выявляли.

Анализ выявленных клинических и лабораторных изменений позволяет считать, что у пациента П. имелся иммунодефицит сочетанного генеза (ятрогенный на фоне онкогематологического заболевания) с отсутствием выработки антител против SARS-CoV-2. Это привело к рецидивам интерстициальных изменений в легких, опосредованных SARS-CoV-2, в октябре и декабре 2022 г. с исчезновением лихорадки и большей части интерстициальных изменений после курсов молнупиравира. Однако через 3 мес (март-апрель 2023 г.) наблюдали повторный рецидив в виде лихорадки, повреждения легких, положительного теста на SARS-CoV-2 методом ПЦР, которые исчезли на фоне удлинения курса молнупиравира до 3 нед.

Сходную ситуацию клинического течения COVID-19 на фоне приобретенного иммунодефицита наблюдали у *пациента В.*, 1970 г.р., у которого в сентябре 2022 г. появились жалобы на лихорадку до фебрильных значений, одышку в покое, выраженную слабость, катаральные явления со стороны верхних дыхательных путей. В мазке из носоглоточной слизи, взятом 17.09.2022, методом ПЦР была выявлена РНК SARS-CoV-2. По назначению участкового терапевта пациент получал антибактериальную терапию (амоксциллин с клавулановой кислотой 2000 мг/сут, позже курс моксифлоксацина 400 мг/сут), на фоне которой отмечено снижение лихорадки до субфебрильных значений (37,5 °С) при сохранении жалоб на ринорею, сухой кашель, одышку.

Согласно представленной медицинской документации, в 2013 г. пациент В. проходил стационарное обследование и лечение в ревматологическом и пульмонологическом отделениях ФГБУ "Центральная клиническая больница с поликлиникой" Управления делами Президента РФ (Москва) с подозрением на системное заболевание соединительной ткани. Предварительный диагноз - антисинтетазный синдром и синдром Шегрена. Лабораторно в тот период выявлены: абсолютная эозинофилия  $1,89 \times 10^9/\text{л}$ , анемия, увеличение СОЭ до 90 мм/ч, моноклональность  $\gamma$ -глобулиновой фракции (40,8%) при уровне общего белка 61 г/л, увеличение КФК общего до 695 ед/л и ревматоидного фактора до 81 МЕ/мл, антинуклеарный фактор в титре 1:2560 (ядрышковый + цитоплазматический тип). На КТ ОГК: в верхней доле справа перилимфатические очаги. В нижних долях обоих легких - утолщение междольковых перегородок и внутридолькового интерстиция, участки уплотнения легочной ткани по типу "матового стекла". Диффузионная способность легких по монооксиду углерода (Diffusing Capacity Of The Lungs For Carbon Monoxide, DLCO) - 49%.

Проведена биопсия средней доли правого легкого: выявлен прогрессирующий хронический бронхиолит с видимым интерстициальным воспалением с преобладающими лимфоцитами, местами сильное эмфизематозное разрыхление, без существенного интерстициального фиброза. При эхокардиографии обнаружены признаки экссудативного перикардита. Магнитно-резонансная терапия мышц: признаки воспалительной миопатии. На фоне проведенной пульс-терапии (метипред 3,0 г, циклофосфан 1,0 г) отмечен положительный клинический ответ в виде нормализации температуры тела, регресса астении, артралгии, миалгии, уменьшения одышки. Выписан с рекомендацией продолжения приема преднизолона 55 мг/сут с последующим снижением дозы.

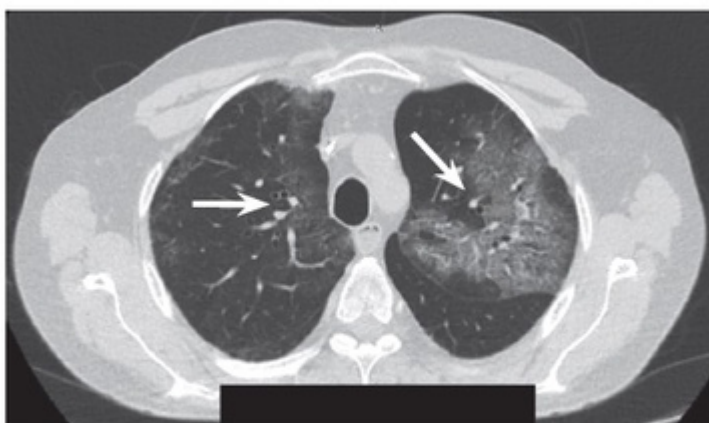
Однако из-за рецидивов лихорадки, требовавших повышения поддерживающих доз преднизолона, в октябре 2014 г. был госпитализирован в ФГБНУ НИИР им.



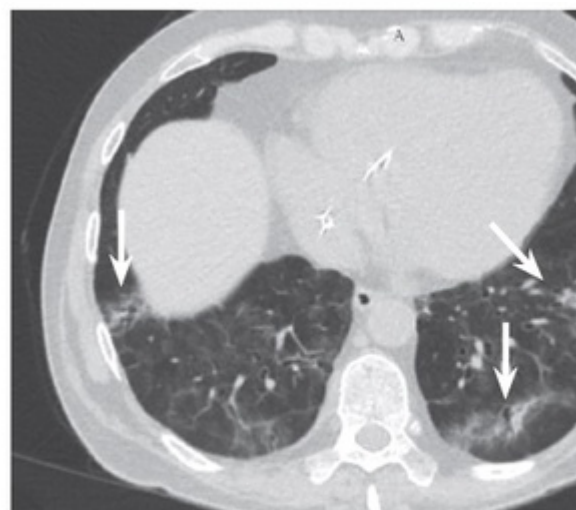В.А. Насоновой. При обследовании отмечены дефицит В-лимфоцитов, снижение DLCO до 18,8%.

Заключительный диагноз: системная красная волчанка, подострое течение, активность 3: фотосенсибилизация, язвенно-некротический васкулит, полиартрит, воспалительная миопатия, интерстициальное поражение легких, экссудативный перикардит, миокардит с нарушением ритма сердца по типу частой желудочковой экстрасистолии и пробежек желудочковой тахикардии с нарушением сократительной функции миокарда. Гематологические нарушения (положительная гемолитическая анемия Кумбса с ретикулоцитозом, лимфопенией), иммунологические нарушения, антинуклеарный фактор - результат положительный. Синдром Шегрена: хронический паренхиматозный паротит, сухой кератоконъюнктивит, полная атриовентрикулярная блокада сердца, поликлональная гипергаммаглобулинемия, позитивные анти-Ro и анти-La антитела. Хроническая сердечная недостаточность 2а стадии (постоянный электрокардиостимулятор имплантирован в августе 2014 г.) Хроническая инфекция, обусловленная вирусом простого герпеса и цитомегаловирусом. За время госпитализации получил двукратное введение ритуксимаба по 500 мг и преднизолон 25 мг/сут с дальнейшим снижением дозы до 2,5 мг/сут. Далее инъекции ритуксимаба 1 раз в 6 мес по 500 мг. Течение заболевания было стабильным.

С конца октября 2022 г. пациент переведен с преднизолона в дозе 25 мг/сут на прием дексаметазона 3 мг/сут. Повторно выполнено (в октябре 2022 г.) исследование на SARS-CoV-2 методом ПЦР - результат положительный. При обследовании выявлены гиперферритинемия (до 2500-2900 мкг/л) и высокий уровень СРБ (30-100 мг/л). КТ ОГК (выполнена 25.11.2022): КТ-картина двусторонней полисегментарной интерстициальной пневмонии, вероятно поражение легочной ткани, ассоциированное с СКВ (рис. 6). В течение ноября 2022 г. все результаты исследования на SARS-CoV-2 методом ПЦР с периодичностью 1 раз в неделю были положительными.



**Рис. 6.** Результат компьютерной томографии органов грудной клетки пациента В. от 25.11.2022. Картина двусторонней полисегментарной интерстициальной пневмонии (отмечена стрелками)



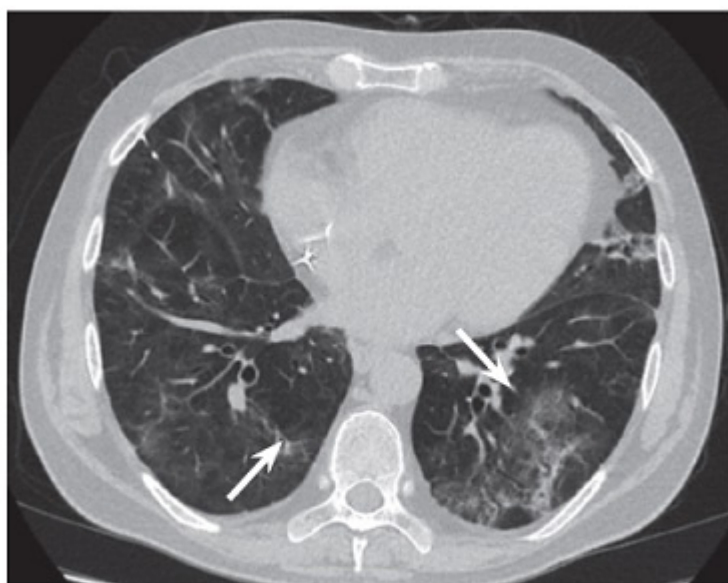
**Рис. 7.** Результат компьютерной томографии органов грудной клетки пациента В. от 23.12.2022 (отмечены стрелками)

Пациент В. впервые обратился в клинику ООО "Мой медицинский центр" в ноябре 2022 г. с жалобами на стойко сохраняющийся кашель, по поводу которого были назначены муколитики (карбоцистеин, амброксол), а также небулайзерная терапия бронхолитиками (фенотерол, ипратропия бромид) и будесонидом с удовлетворительным эффектом.

С декабря 2022 г. отметил усиление кашля и повышение температуры тела до субфебрильных значений. На КТ ОГК от 23.12.2022 обнаружено появление новых и увеличение старых участков интерстициальных изменений в верхних долях обоих легких, уменьшение интенсивности затемнений в нижней доле правого легкого при сохранении их по площади. Интерстициальные изменения прослеживаются во всех сегментах обоих легких (рис. 7).

При обследовании на COVID-19 23.12.2022 методом ПЦР вновь получен положительный результат. Проведена противовирусная и симптоматическая (парацетамол) терапия. Течение инфекционного процесса было волнообразным: с периодическим усилением кашля и повышением температуры тела до субфебрильных значений.

При проведении МСКТ ОГК (09.01.2023) выявлена отрицательная динамика по сравнению с данными от 23.12.2022 в виде появления новых участков ретикулярных затемнений в верхней доле левого легкого, сохранения всех остальных полисегментарных участков поражения с двух сторон с картиной тракционных бронхоэктазов (рис. 8).



**Рис. 8.** Результат компьютерной томографии органов грудной клетки пациента В. от 09.01.2023 (тракционные бронхоэктазы отмечены стрелками)

В январе 2023 г. назначена противовирусная терапия молнупиравиром 800 мг 2 раза в сутки в течение 5 дней, снижена доза дексаметазона до 1,5 таблетки в день (1,5 мг) с последующим переходом на преднизолон в дозе 1,5 таблетки в день (15 мг). Несмотря на отсутствие лихорадки, выявляли положительный результат на SARS-CoV-2 методом ПЦР от 14.01.2023, 19.01.2023, 26.01.2023.

Из-за длительно персистирующей COVID-19 на фоне хронического иммунодефицита ситуация была обсуждена с врачом-ревматологом, курирующим пациента. Рекомендовано воздержаться от введения ритуксимаба не менее чем на 6 мес после разрешения коронавирусной инфекции.

В феврале 2023 г. получены отрицательные результаты исследования на SARS-CoV-2 (от 01.02.2023 и 07.02.2023). При последующем обследовании у данного пациента определено отсутствие циркулирующих антител против SARS-CoV-2.

## **Обсуждение**

Представленные данные отражают особенности течения COVID-19 у пациентов, получавших длительную поддерживающую терапию ритуксимабом. У пациентов наблюдали продолжительную персистенцию РНК SARS-CoV-2 и непрерывное рецидивирование интоксикационного синдрома с повреждением легких. Проявлением нарушения со стороны гуморального иммунитета, вероятно, ассоциированного с проведением иммуносупрессивной терапии, стало отсутствие в сыворотке крови определяемых антител против SARS-CoV-2, несмотря на клиничко-лабораторное подтверждение COVID-19 у этих пациентов.

В научной литературе имеются сообщения о своеобразном течении COVID-19 у пациентов, получавших ритуксимаб. F. Lypez-Gutierrez и соавт. выявили, что наиболее высокий риск госпитализации из-за COVID-19 имели пациенты с ревматическими заболеваниями на фоне терапии ритуксимабом в сравнении с пациентами, находившимися на терапии ингибиторами фактора некроза опухоли, абатацептом, тоцилизумабом, ингибиторами янус-киназ. Число госпитализированных пациентов, получавших ритуксимаб, составило 11,26% относительно 2,5% среди пациентов, принимавших другие лекарственные препараты [34].

N. Singh и соавт. в ретроспективном когортном исследовании (69 549 пациентов, из них 22 956 с COVID-19) оценили связь приема ритуксимаба с ухудшением исходов COVID-19 у пациентов с ревматоидным артритом. По сравнению с использованием обычных синтетических болезнь-модифицирующих антиревматических препаратов, длительный прием ритуксимаба был ассоциирован с повышением частоты госпитализаций пациентов с COVID-19 (95% ДИ 1,5-3,0), госпитализаций в отделение интенсивной терапии (ОР 5,2; 95% ДИ 1,8-15,4) и необходимостью проведения инвазивной вентиляции легких (ОР 2,7; 95% ДИ 1,4-5,5) [35].

На худшие исходы COVID-19 у пациентов, принимавших ритуксимаб, в сравнении с прочими болезнь-модифицирующими антиревматическими препаратами также указывают J. Sparks и соавт. на основании ретроспективного анализа данных 2869 пациентов с ревматоидным артритом [36].

Имеются сообщения о случаях персистенции SARS-CoV-2, отсутствии сероконверсии у вакцинированных против COVID-19 пациентов, получавших терапию ритуксимабом [37, 38]. Эти данные позволяют полагать, что ритуксимаб оказывает непосредственное влияние на развитие адаптивных иммунных реакций, подавление гуморального ответа на инфекцию SARS-CoV-2 и на возможность появления вторичных рецидивов в течении болезни. Кроме того, длительная терапия ритуксимабом, по-видимому, может приводить к

долгосрочным эффектам со стороны иммунной системы, так как он в течение нескольких месяцев уменьшает популяцию В-клеток, которые играют ключевую роль на ранних стадиях развития ответных реакций врожденного иммунитета на вирусные инфекции и формирования иммунологической памяти [39, 40].

Y. Durmaz и соавт. ретроспективно проанализировали клинические данные 80 пациентов с ревматоидным артритом, которым прервали терапию ритуксимабом в стандартных дозах во время пандемии COVID-19 и назначили лечение низкими дозами ритуксимаба (500 мг внутривенно по 2 дозы с интервалом в 15 дней и повторением через 6 мес). После низкодозовой терапии ритуксимабом ни у одного пациента в течение первых 6 мес не развилась COVID-19, а 6 (7,5%) пациентов заболели COVID-19 в течение следующих 6 мес. Болезнь протекала легко, без изменений на КТ ОГК. В течение 1 мес терапии фавипиравиром у всех 6 пациентов результаты исследования на SARS-CoV-2 были отрицательными [41].

Существует мнение, что схема применения ритуксимаба с учетом восстановления В-клеток, а не фиксированный график повторных введений, может быть более безопасной. При необходимости повторного введения ритуксимаба необходимо учитывать восстановление популяции В-клеток или наличие клинического (либо лабораторного) рецидива основного заболевания, а не следовать фиксированному графику приема препарата. В связи с этим необходим более глубокий анализ влияния каждого фармакологического препарата на течение инфекции SARS-CoV-2 [35, 42].

В представленном исследовании пациентам потребовалось проведение пролонгированных курсов противовирусного лечения. При этом положительный эффект удалось достичь в результате применения тиксагевимаба+цилгавимаба - препарата двух моноклональных антител длительного действия, которые связываются с шиповидным белком вируса SARS-CoV-2, блокируя его взаимодействие с рецептором АПФ-2.

Назначение рекомбинантных человеческих моноклональных антител класса IgG1k (тиксагевимаб+цилгавимаб) в качестве до- и постконтактной профилактики является перспективным направлением терапии при COVID-19. Проведен ряд исследований, показавших эффективность тиксагевимаба/цилгавимаба у иммунокомпromетированных пациентов, которым следует применять комплексную профилактику COVID-19 (вакцинация, доконтактная лекарственная профилактика и ранняя терапия). Необходимы дополнительные данные, чтобы определить, останется ли эта профилактика эффективной с течением времени [43-45]. В ряде исследований установлено снижение нейтрализующей активности тиксагевимаба+цилгавимаба в отношении новых штаммов SARS-CoV-2 [46-48], что определяет необходимость дальнейшего изучения эффективности применения моноклональных антител в реальной клинической практике в естественных условиях с учетом мутаций вируса.

Таким образом, представленные клинические наблюдения подтверждают описанные в литературе риски более тяжелого и персистирующего течения COVID-19, связанные с приемом ритуксимаба. Вероятным механизмом персистенции возбудителя является низкий уровень противовирусного иммунного ответа против SARS-CoV-2. Полученные данные имеют значение для стратификации рисков и оценки прогноза, связанных с использованием ритуксимаба у пациентов с COVID-19. Это может послужить основанием для

принятия решений по изменению иммуносупрессивной терапии или замене ритуксимаба на альтернативный препарат в тех случаях, когда это возможно. Применение тикагевимаба+цилгавимаба у таких пациентов продемонстрировало эффективность с точки зрения снижения рисков рецидивов COVID-19.

## Литература

1. Авдеев С.Н., Адамян Л.В., Алексеева Е.И., Багненко С.Ф., Баранов А.А., Баранова Н.Н. и др. Профилактика, диагностика и лечение новой коронавирусной инфекции (COVID-19): временные методические рекомендации. (Версия 17 от 14.12.2022). Режим доступа: [https://static0.minzdrav.gov.ru/system/attachments/attaches/000/061/252/original/%D0%92%D0%9C%D0%A0 COVID-19 V17.pdf](https://static0.minzdrav.gov.ru/system/attachments/attaches/000/061/252/original/%D0%92%D0%9C%D0%A0%20COVID-19%20V17.pdf).
2. Cevik M., Tate M., Lloyd O., Maraolo A.E., Schafers J., Ho A. SARS-CoV-2, SARS-CoV, and MERS-CoV viral load dynamics, duration of viral shedding, and infectiousness: a systematic review and meta-analysis // *Lancet Microbe*. 2021. Vol. 2, N 1. P. e13- e 22. DOI: [https://doi.org/10.1016/S2666-5247\(20\)30172-5](https://doi.org/10.1016/S2666-5247(20)30172-5)
3. American Society of Hematology. COVID-19 and acute myeloid leukemia: Frequently Asked Questions. 2022. Available online: <https://www.hematology.org/covid-19/covid-19-and-acute-myeloid-leukemia> (accessed on 11 July 2023)
4. Rührich M.M., Giessen-Jung C., Borgmann S., Classen A.Y., Dolff S., Grüner B. et al. COVID-19 in cancer patients: clinical characteristics and outcome-an analysis of the LEOSS registry // *Ann. Hematol.* 2021. Vol. 100, N 2. P. 383-393. DOI: <https://doi.org/10.1007/s00277-020-04328-4>
5. Liebers N., Speer C., Benning L., Bruch P.M., Kraemer I., Meissner J. et al. Humoral and cellular responses after COVID-19 vaccination in anti-CD20-treated lymphoma patients // *Blood*. 2022. Vol. 139, N 1. P.: 142-147. DOI: <https://doi.org/10.1182/blood.2021013445>
6. Roschewski M., Lionakis M.S., Sharman J.P., Roswarski J., Goy A., Monticelli M.A. et al. Inhibition of bruton tyrosine kinase in patients with severe COVID-19 // *Sci Immunol.* 2020. Vol. 5, N 48. eabd0110. DOI: <https://doi.org/10.1126/sciimmunol.abd0110>
7. Meyts I., Buccioli G., Quinti I., Neven B., Fischer A., Seoane E. et al. Coronavirus disease 2019 in patients with inborn errors of immunity: An international study // *J. Allergy Clin. Immunol.* 2021. Vol. 147, N 2. P. 520-531. DOI: <https://doi.org/10.1016/j.jaci.2020.09.010>
8. Castano-Jaramillo L.M., Yamazaki-Nakashimada M.A., O’Farrill-Romanillos P.M., Muzquiz Zermeño D., Scheffler Mendoza S.C., Venegas Montoya E. et al. COVID-19 in the context of inborn errors of immunity: a case series of 31 patients from Mexico // *J. Clin. Immunol.* 2021. Vol. 41, N 7. P. 1463-1478. DOI: <https://doi.org/10.1007/s10875-021-01077-5>
9. Calabrese C.M., Kirchner E., Husni E.M., Moss B.P., Fernandez A.P., Jin Y. et al. Breakthrough SARS-CoV-2 infections in patients with immune-mediated disease



- undergoing B cell-depleting therapy: A retrospective cohort analysis // *Arthritis Rheumatol.* 2022. Vol. 74, N 12. P. 1906-1915. DOI: <https://doi.org/10.1002/art.42287>
10. Bigaut K., Kremer L., Fabacher T., Lanotte L., Fleury M.C., Collongues N. et al. Impact of disease-modifying treatments of multiple sclerosis on anti-SARS-CoV-2 antibodies: An observational study // *Neurol. Neuroimmunol. Neuroinflamm.* 2021. Vol. 8, N 5. P. e1055. DOI: <https://doi.org/10.1212/NXI.0000000000001055>
11. Habek M., Jakob Brecl G., Bašić Kes V., Rogić D., Barun B., Gabelić T. et al. Humoral immune response in convalescent COVID-19 people with multiple sclerosis treated with high-efficacy disease-modifying therapies: A multicenter, case-control study // *J. Neuroimmunol.* 2021. Vol. 359. Article ID 577696. DOI: <https://doi.org/10.1016/j.jneuroim.2021.577696>
12. van Kempen Z.L.E., Strijbis E.M.M., Al M.M.C.T., Steenhuis M., Uitdehaag B.M.J., Rispens T. et al. SARS-CoV-2 Antibodies in adult patients with multiple sclerosis in the Amsterdam MS cohort // *JAMA Neurol.* 2021. Vol. 78, N 7. P. 880-882. DOI: <https://doi.org/10.1001/jamaneurol.2021.1364>
13. Sormani M.P., Schiavetti I., Landi D., Carmisciano L., De Rossi N., Cordioli C. et al. SARS-CoV-2 serology after COVID-19 in multiple sclerosis: An international cohort study // *Mult. Scler.* 2022. Vol. 28, N 7. P. 1034-1040. DOI: <https://doi.org/10.1177/13524585211035318>
14. Greenfield A.L., Hauser S.L. B-cell therapy for multiple sclerosis: Entering an era // *Ann. Neurol.* 2018. Vol. 83, N 1. P. 13-26. DOI: <https://doi.org/10.1002/ana.25119>
15. Furer V., Eviatar T., Zisman D., Peleg H., Paran D., Levartovsky D. et al. Immunogenicity and safety of the BNT162b2 mRNA COVID-19 vaccine in adult patients with autoimmune inflammatory rheumatic diseases and in the general population: a multicentre study // *Ann. Rheum. Dis.* 2021. Vol. 80, N 10. P. 1330-1338. DOI: <https://doi.org/10.1136/annrheumdis-2021-220647>
16. van der Togt C.J.T., Ten Cate D.F., den Broeder N., Rahamat-Langendoen J., van den Bemt B.J.F., den Broeder A.A. Humoral response to coronavirus disease-19 vaccines is dependent on dosage and timing of rituximab in patients with rheumatoid arthritis // *Rheumatology (Oxford).* 2022. Vol. 61, SI2. P. SI175- I179. DOI: <https://doi.org/10.1093/rheumatology/keac206>
17. van der Togt C.J.T., Ten Cate D.F., van den Bemt B.J.F., Rahamat-Langendoen J., den Broeder N., den Broeder A.A. Seroconversion after a third COVID-19 vaccine is affected by rituximab dose but persistence is not in patients with rheumatoid arthritis // *Rheumatology (Oxford).* 2023. Vol. 62, N 4. P. 1627-1630. DOI: <https://doi.org/10.1093/rheumatology/keac486>
18. Boyarsky B.J., Ruddy J.A., Connolly C.M., Ou M.T., Werbel W.A., Garonzik-Wang J.M. et al. Antibody response to a single dose of SARS-CoV-2 mRNA vaccine in patients with rheumatic and musculoskeletal diseases // *Ann. Rheum. Dis.* 2021. Vol. 80, N 8. P. 1098-1099. DOI: <https://doi.org/10.1136/annrheumdis-2021-220289>
19. Vijenthira A., Gong I.Y., Fox T.A., Booth S., Cook G., Fattizzo B. et al. Outcomes of patients with hematologic malignancies and COVID-19: a systematic review and meta-

analysis of 3377 patients // *Blood*. 2020. Vol. 136, N 25. P. 2881-2892.

DOI: <https://doi.org/10.1182/blood.2020008824>

20. Rizk J.G., Kalantar-Zadeh K., Mehra M.R., Lavie C.J., Rizk Y., Forthal D.N. Pharmaco-Immunomodulatory therapy in COVID-19 // *Drugs*. 2020. Vol. 80, N 13. P. 1267-1292. DOI: <https://doi.org/10.1007/s40265-020-01367-z>

21. Minotti C., Tirelli F., Barbieri E., Giaquinto C., Donà D. How is immunosuppressive status affecting children and adults in SARS-CoV-2 infection? A systematic review // *J. Infect.* 2020. Vol. 81, N 1. P. e61- e66. DOI: <https://doi.org/10.1016/j.jinf.2020.04.026>

22. Murphy G., Isenberg D.A. Biologic therapies for systemic lupus erythematosus: where are we now? // *Curr. Opin. Rheumatol.* 2020. Vol. 32, N 6. P. 597-608.

DOI: <https://doi.org/10.1097/BOR.0000000000000736>

23. Kridin K., Ahmed A.R. Post-rituximab immunoglobulin M (IgM) hypogammaglobulinemia // *Autoimmun. Rev.* 2020. Vol. 19, N 3. Article ID 102466.

DOI: <https://doi.org/10.1016/j.autrev.2020.102466>

24. Cattaneo C., Cancelli V., Imberti L., Dobbs K., Sottini A., Pagani C. et al. Production and persistence of specific antibodies in COVID-19 patients with hematologic malignancies: role of rituximab // *Blood Cancer J.* 2021. Vol. 11, N 9. P. 151. DOI: <https://doi.org/10.1038/s41408-021-00546-9>

25. Levavi H., Lancman G., Gabrilove J. Impact of rituximab on COVID-19 outcomes // *Ann. Hematol.* 2021. Vol. 100, N 11. P. 2805-2812.

DOI: <https://doi.org/10.1007/s00277-021-04662-1>

26. Ugarte-Gil M.F., Alarcón G.S., Izadi Z., Duarte-García A., Reátegui-Sokolova C., Clarke A.E. et al. Characteristics associated with poor COVID-19 outcomes in individuals with systemic lupus erythematosus: data from the COVID-19 Global Rheumatology Alliance // *Ann Rheum Dis.* 2022. Vol. 81, N 7. P. 970-978.

DOI: <https://doi.org/10.1136/annrheumdis-2021-221636>

27. Mehta P., Gasparyan A.Y., Zimba O., Kitis G.D. Systemic lupus erythematosus in the light of the COVID-19 pandemic: infection, vaccination, and impact on disease management // *Clin. Rheumatol.* 2022. Vol. 41, N 9. P. 2893-2910.

DOI: <https://doi.org/10.1007/s10067-022-06227-7>

28. England B.R., Roul P., Yang Y., Kalil A.C., Michaud K., Thiele G.M. et al. Risk of COVID-19 in rheumatoid arthritis: A national veterans affairs matched cohort study in at-risk individuals // *Arthritis Rheumatol.* 2021. Vol. 73, N 12. P. 2179-2188.

DOI: <https://doi.org/10.1002/art.41800>

29. Loomba R., Liang T.J. Hepatitis B reactivation associated with immune suppressive and biological modifier therapies: current concepts, management strategies, and future directions // *Gastroenterology*. 2017. Vol. 152, N 6. P. 1297-1309.

DOI: <https://doi.org/10.1053/j.gastro.2017.02.009>

30. Riedell P., Carson K.R. A drug safety evaluation of rituximab and risk of hepatitis B // *Expert. Opin. Drug Saf.* 2014. Vol. 13, N 7. P. 977-987. DOI:

<https://doi.org/10.1517/14740338.2014.918948>

31. Gea-Banacloche J.C. Rituximab-associated infections. *Semin Hematol.* 2010. Vol. 47, N 2. P, 187-198. DOI: <https://doi.org/10.1053/j.seminhematol.2010.01.002>
32. Bedognetti D., Zoppoli G., Massucco C., Zanardi E., Zupo S., Bruzzone A. et al. Impaired response to influenza vaccine associated with persistent memory B cell depletion in non-Hodgkin's lymphoma patients treated with rituximab-containing regimens // *J. Immunol.* 2011. Vol. 186, N 10. P. 6044-6055. DOI: <https://doi.org/10.4049/jimmunol.1004095>
33. Westra J., van Assen S., Wilting K.R., Land J., Horst G., de Haan A. et al. Rituximab impairs immunoglobulin (Ig)M and IgG (subclass) responses after influenza vaccination in rheumatoid arthritis patients // *Clin. Exp. Immunol.* 2014. Vol. 178, N 1. P. 40-47. DOI: <https://doi.org/10.1111/cei.12390>
34. Lopez-Gutierrez F., Garcia-Fernandez A., Loarce-Martos J., Calvo-Sanz L., Del Bosque-Granero I., Garcia V. et al. Does the type of rheumatic disease or biologic treatment increase the risk of developing severe COVID-19? [abstract] // *Arthritis Rheumatol.* 2020. Vol. 72, suppl. 10. Available at: <https://acrabstracts.org/abstract/does-the-type-of-rheumatic-disease-or-biologic-treatment-increase-the-risk-of-developing-severe-covid-19/>
35. Singh N., Madhira V., Hu C., Olex A.L., Bergquist T., Fitzgerald K.C. et al. Rituximab is associated with worse COVID-19 outcomes in patients with rheumatoid arthritis: A retrospective, nationally sampled cohort study from the U.S. National COVID Cohort Collaborative (N3C) // *Semin. Arthritis Rheum.* 2023. Vol. 58. Article ID 152149. DOI: <https://doi.org/10.1016/j.semarthrit.2022.152149>
36. Sparks J.A., Wallace Z.S., Seet A.M., Gianfrancesco M.A., Izadi Z., Hyrich K.L. et al. Associations of baseline use of biologic or targeted synthetic DMARDs with COVID-19 severity in rheumatoid arthritis: Results from the COVID-19 Global Rheumatology Alliance physician registry // *Ann. Rheum. Dis.* 2021. Vol. 80, N 9. P. 1137-1146. DOI: <https://doi.org/10.1136/annrheumdis-2021-220418>
37. Benucci M., Quartuccio L., Li Gobbi F., Damiani A., Grossi V., Infantino M. et al. Persistence of rT-PCR- SARS-CoV-2 infection and delayed serological response, as a possible effect of rituximab according to the hypothesis of Schulze-Koops et al. // *Ann. Rheum. Dis.* 2020 Aug 4:annrheumdis-2020-218590. DOI: <https://doi.org/10.1136/annrheumdis-2020-218590>
38. Schulze-Koops H., Krueger K., Vallbracht I., Hasseli R., Skapenko A. Increased risk for severe COVID-19 in patients with inflammatory rheumatic diseases treated with rituximab // *Ann. Rheum. Dis.* 2021. Vol. 80, N 5. P. e67. DOI: <https://doi.org/10.1136/annrheumdis-2020-218075>
39. Vabret N., Britton G.J., Gruber C., Hegde S., Kim J., Kuksin M. et al. Immunology of COVID-19: Current State of the Science // *Immunity.* 2020. Vol. 52, N 6. P. 910-941. DOI: <https://doi.org/10.1016/j.immuni.2020.05.002>
40. Sette A., Crotty S. Adaptive immunity to SARS-CoV-2 and COVID-19 // *Cell.* 2021. Vol. 184, N 4. P. 861-880. DOI: <https://doi.org/10.1016/j.cell.2021.01.007>

41. Durmaz Y., Ilhanli I. Six month assessment of low dose rituximab in the treatment of rheumatoid arthritis during coronavirus disease 2019 (COVID-19) pandemic // Egypt Rheumatol. 2021. Vol. 43, N 3. P. 253-256.

DOI: <https://doi.org/10.1016/j.ejr.2021.05.001>

42. Jinich S., Schultz K., Jannat-Khah D., Spiera R. B Cell reconstitution is strongly associated with COVID-19 vaccine responsiveness in rheumatic disease patients who received treatment with rituximab // Arthritis Rheumatol. 2022. Vol. 74, N 5. P. 776-782.

DOI: <https://doi.org/10.1002/art.42034>

43. Nguyen Y., Flahault A., Chavarot N., Melenotte C., Cheminant M., Deschamps P. et al. AP-HP-Centre Monoclonal Antibodies Working Group. Pre-exposure prophylaxis with tixagevimab and cilgavimab (Evusheld) for COVID-19 among 1112 severely immunocompromised patients // Clin. Microbiol. Infect. 2022. Vol. 28, N 12. P. 1654.e1-1654.e 4. DOI: <https://doi.org/10.1016/j.cmi.2022.07.015>

44. Marchesi F., Salmanton-García J., Buquicchio C., Itri F., Besson C., Dávila-Valls J. et al. Passive pre-exposure immunization by tixagevimab/cilgavimab in patients with hematological malignancy and COVID-19: matched-paired analysis in the EPICOVIDEHA registry // J. Hematol. Oncol. 2023. Vol. 16, N 1. P. 32.

DOI: <https://doi.org/10.1186/s13045-023-01423-7>

45.

Роппельт А.А., Лебедкина М.С., Чернов А.А., Круглова Т.С., Мухина О.А., Юхновская Ю.Д. и др. Доконтактная профилактика новой коронавирусной инфекции COVID-19 препаратом тиксагевимаб/цилгавимаб у взрослых московских пациентов с первичными иммунодефицитами // Терапевтический архив. 2023. Т. 95, № 1. С. 78-84. DOI: <https://doi.org/10.26442/00403660.2023.01.202088>

46. Planas D., Saunders N., Maes P., Guivel-Benhassine F., Planchais C., Buchrieser J. et al. Considerable escape of SARS-CoV-2 Omicron to antibody neutralization // Nature. 2022. Vol. 602, N 7898. P. 671-675. DOI: <https://doi.org/10.1038/s41586-021-04389-z>

47. Iketani S., Liu L., Guo Y., Liu L., Chan J.F., Huang Y et al. Antibody evasion properties of SARS-CoV-2 Omicron sublineages // Nature. 2022. Vol. 604, N 7906. P. 553-556. DOI: <https://doi.org/10.1038/s41586-022-04594-4>

48. Benotmane I., Velay A., Gautier-Vargas G., Olagne J., Thaunat O., Fafi-Kremer S. et al. Pre-exposure prophylaxis with 300 mg Evusheld elicits limited neutralizing activity against the Omicron variant // Kidney Int. 2022. Vol. 102, N 2. P. 442-444.

DOI: <https://doi.org/10.1016/j.kint.2022.05.008>



Материалы данного сайта распространяются на условиях лицензии [Creative Commons Attribution 4.0 International License](https://creativecommons.org/licenses/by/4.0/) («Атрибуция - Всемирная»)